

Title: Nephroprotection of p-coumaric acid against sublethal dose of carbon tetrachloride in Wistar rat: histological evidence

Authors: MACÍAS-PÉREZ, José Roberto, ALDABA-MURUATO, Liseth Rubí, HERNÁNDEZ-MARTÍNEZ, Jazmín Guadalupe and SÁNCHEZ-BRIONES, María Eugenia

Editorial label MARVID: 607-8695

VCICA Control Number: 2023-01

VCICA Classification (2023): 010923-0001

Pages: 15

RNA: 03-2010-032610115700-14

MARVID - Mexico

Park Pedregal Business. 3580-
Adolfo Ruiz Cortines Boulevard –
CP.01900. San Jerónimo Aculco-
Álvaro Obregón, Mexico City
Skype: MARVID-México S.C.
Phone: +52 | 55 6159 2296
E-mail: contact@marvid.org
Facebook: MARVID-México S. C.
Twitter: @Marvid_México

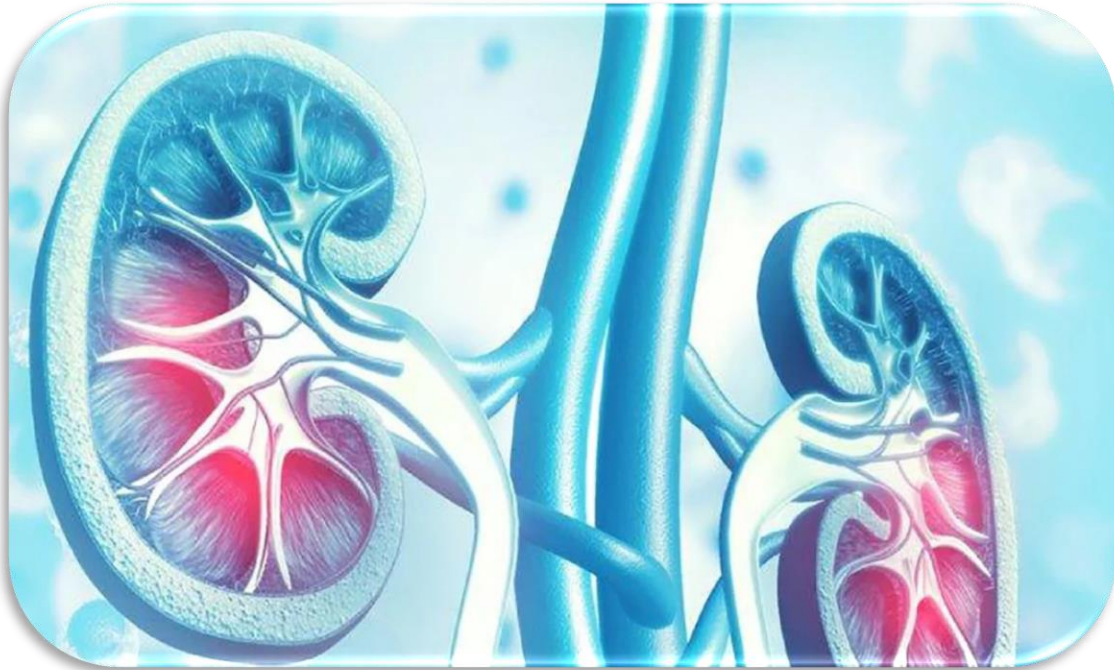www.marvid.org

Holdings

Mexico	Colombia	Guatemala
Bolivia	Cameroon	Democratic
Spain	El Salvador	Republic
Ecuador	Taiwan	of Congo
Peru	Paraguay	Nicaragua

I. INTRODUCCIÓN

Enfermedad Crónica Renal



Actualmente las enfermedades que más aquejan a la población a nivel mundial son de origen renal, siendo las ERC (Enfermedad Renal Crónica) la más presentada en la sociedad Mexicana.

I. INTRODUCCIÓN

Estrés Oxidativo

Ocurre cuando la producción de moléculas oxidantes o de especies reactivas de oxígeno (EROs) exceden la capacidad antioxidante endógena del organismo.

Atacan directamente a los elementos celulares

Activan vías de señalización

Inducen respuestas sistémicas que ayudan a la progresión de las enfermedades renales

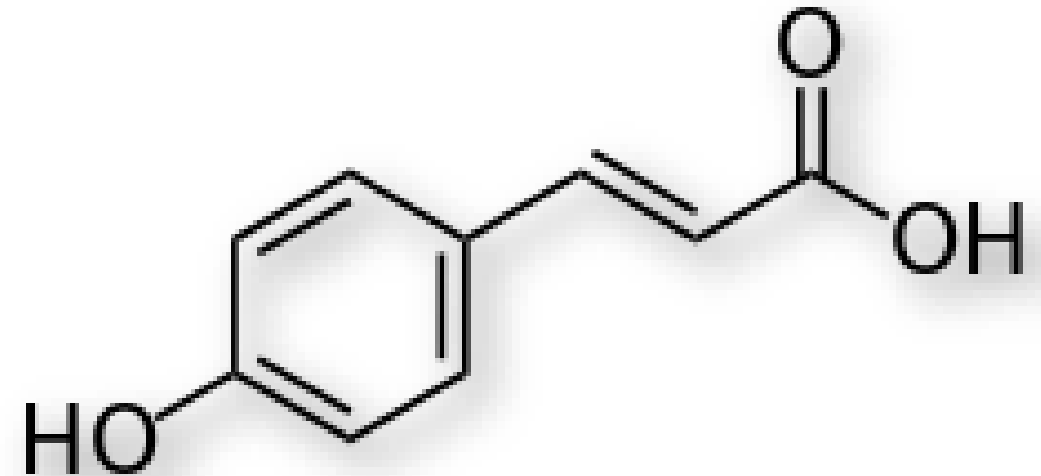
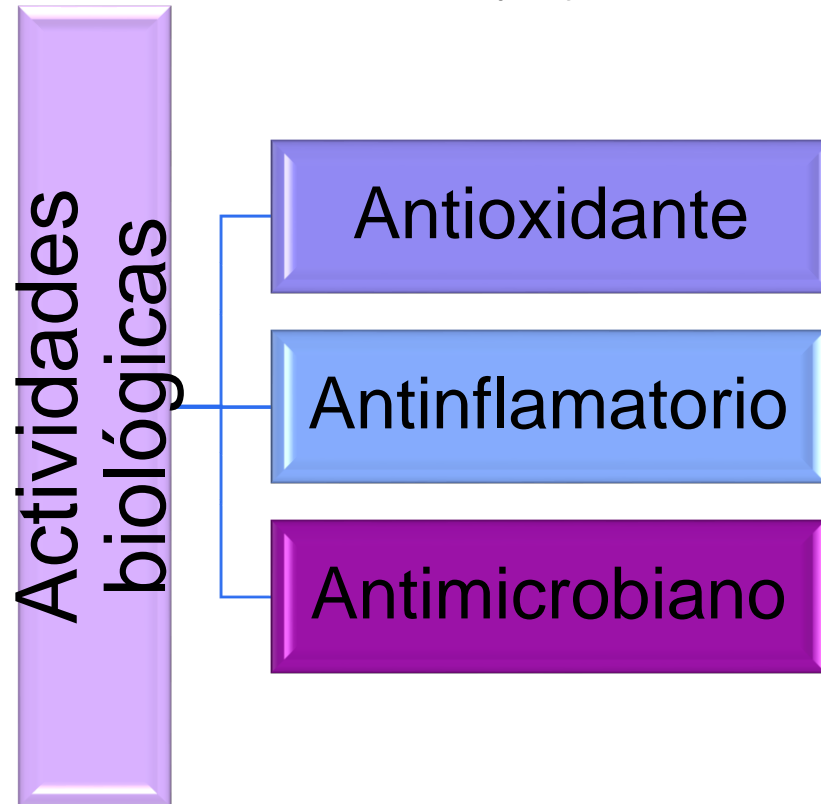
Peroxidación lipídica de membranas

Daño en permeabilidad y funciones de transporte

I. INTRODUCCIÓN

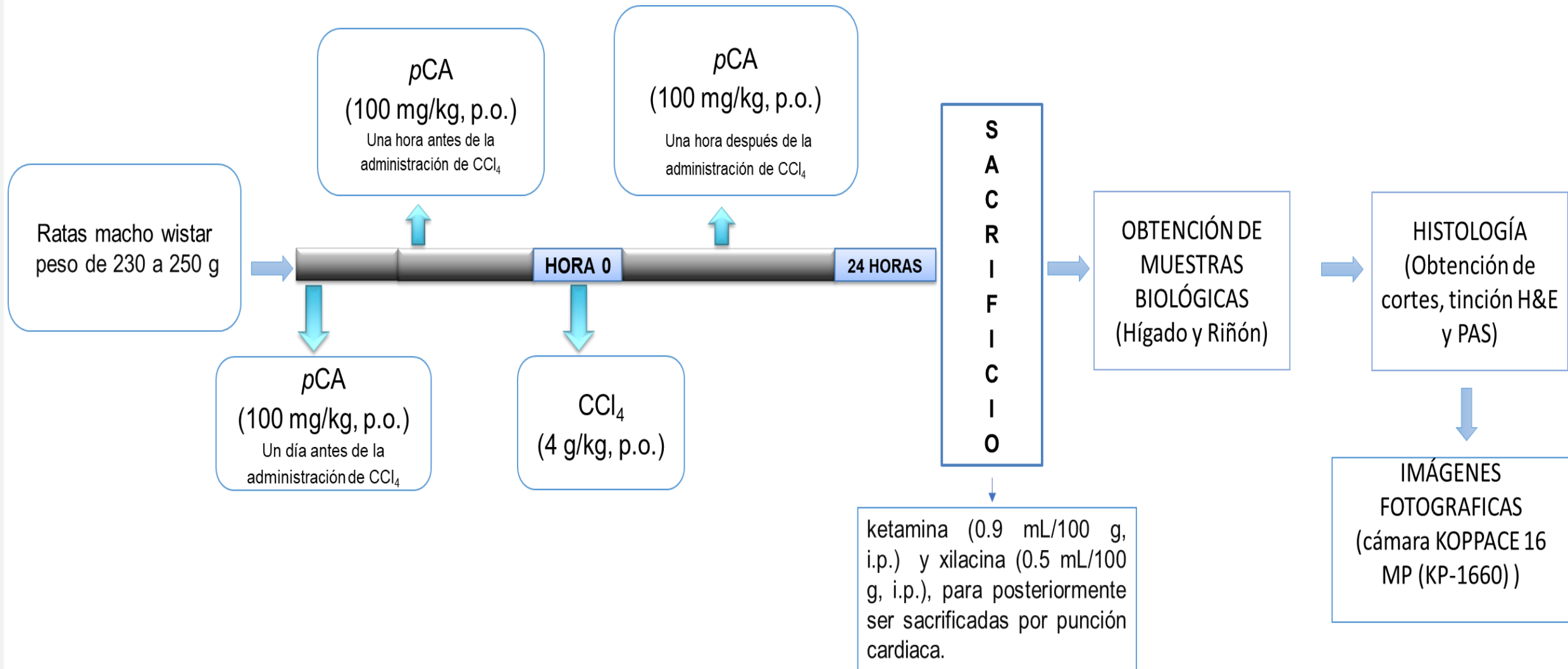
Ácido p-Cumárico

Es un derivado hidroxilado del ácido cinámico y este se encuentra en variedad de plantas comestibles como zanahoria y ajo.



Estructura química del pCA.

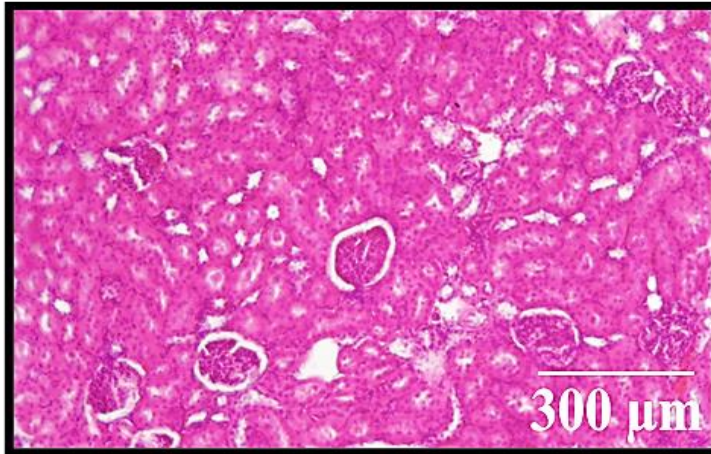
II. METODOLOGÍA



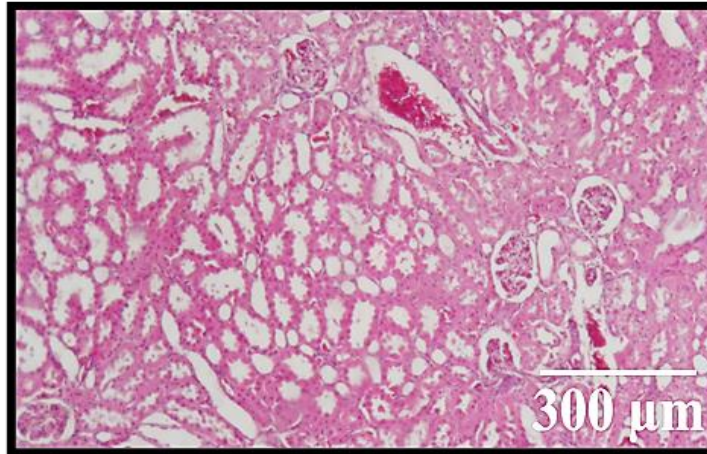
III. RESULTADOS

El pCA es capaz de prevenir el daño renal inducido con CCl_4 : H&E

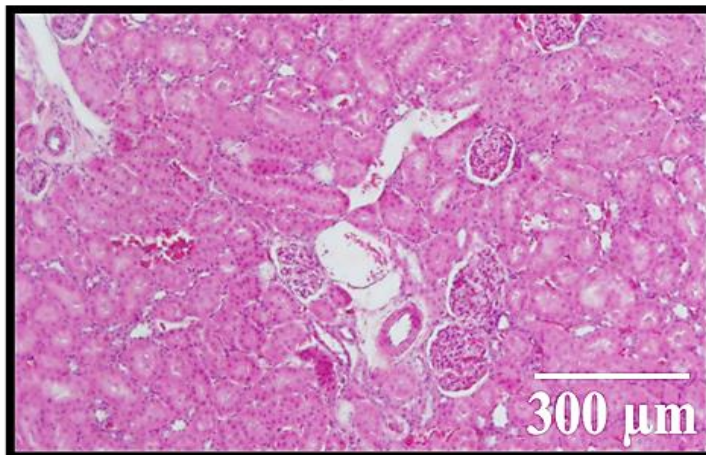
Ac. Mineral



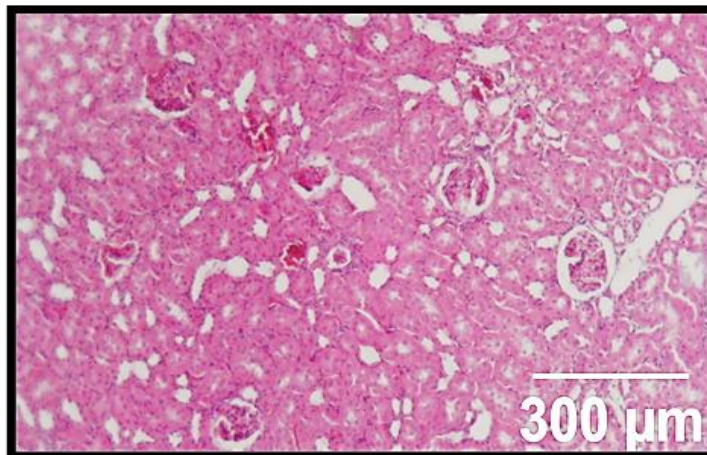
CCl_4



CCl_4 + pCA



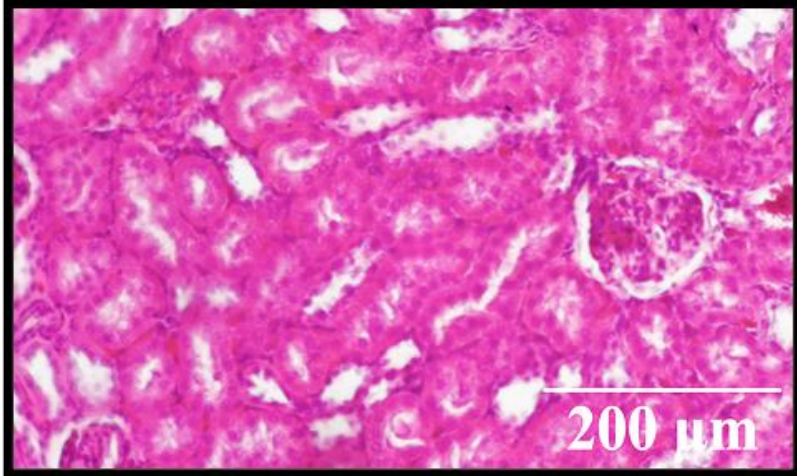
pCA



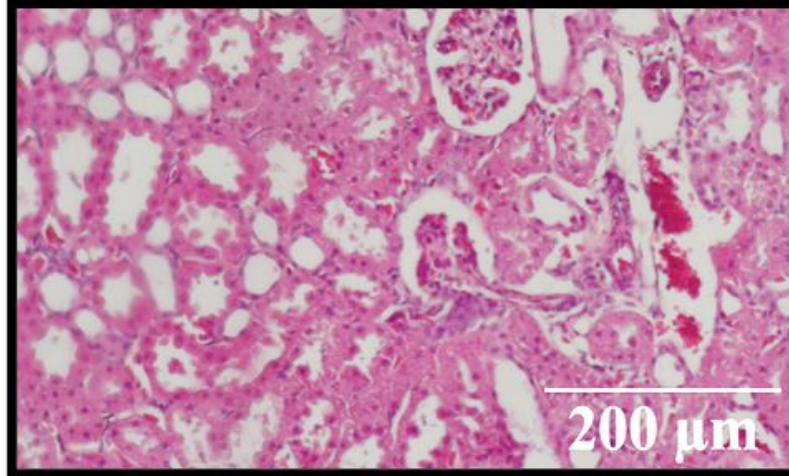
Micrografía a 5x de secciones de corteza renal teñidos con H&E.

III. RESULTADOS

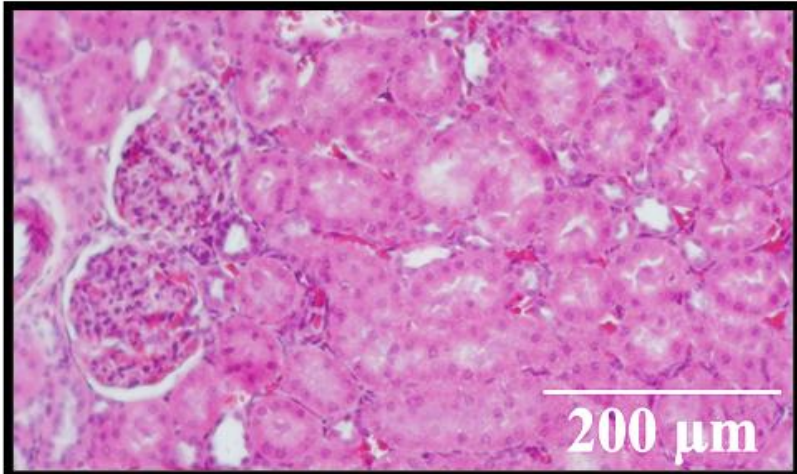
Ac. Mineral



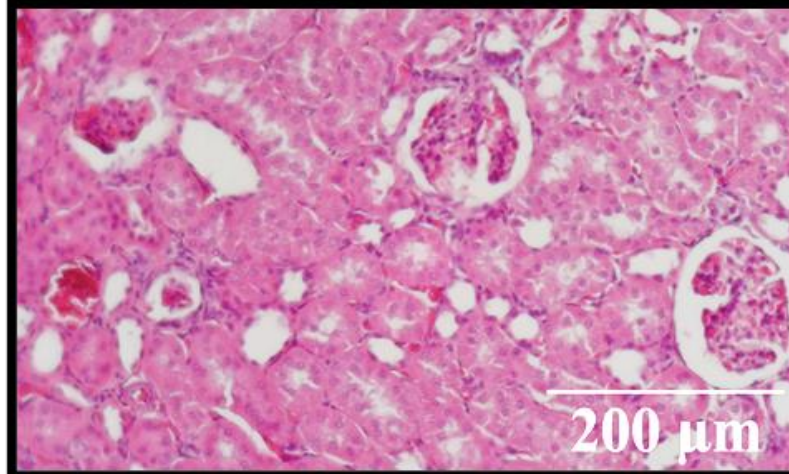
CCl_4



$\text{CCl}_4 + \text{pCA}$

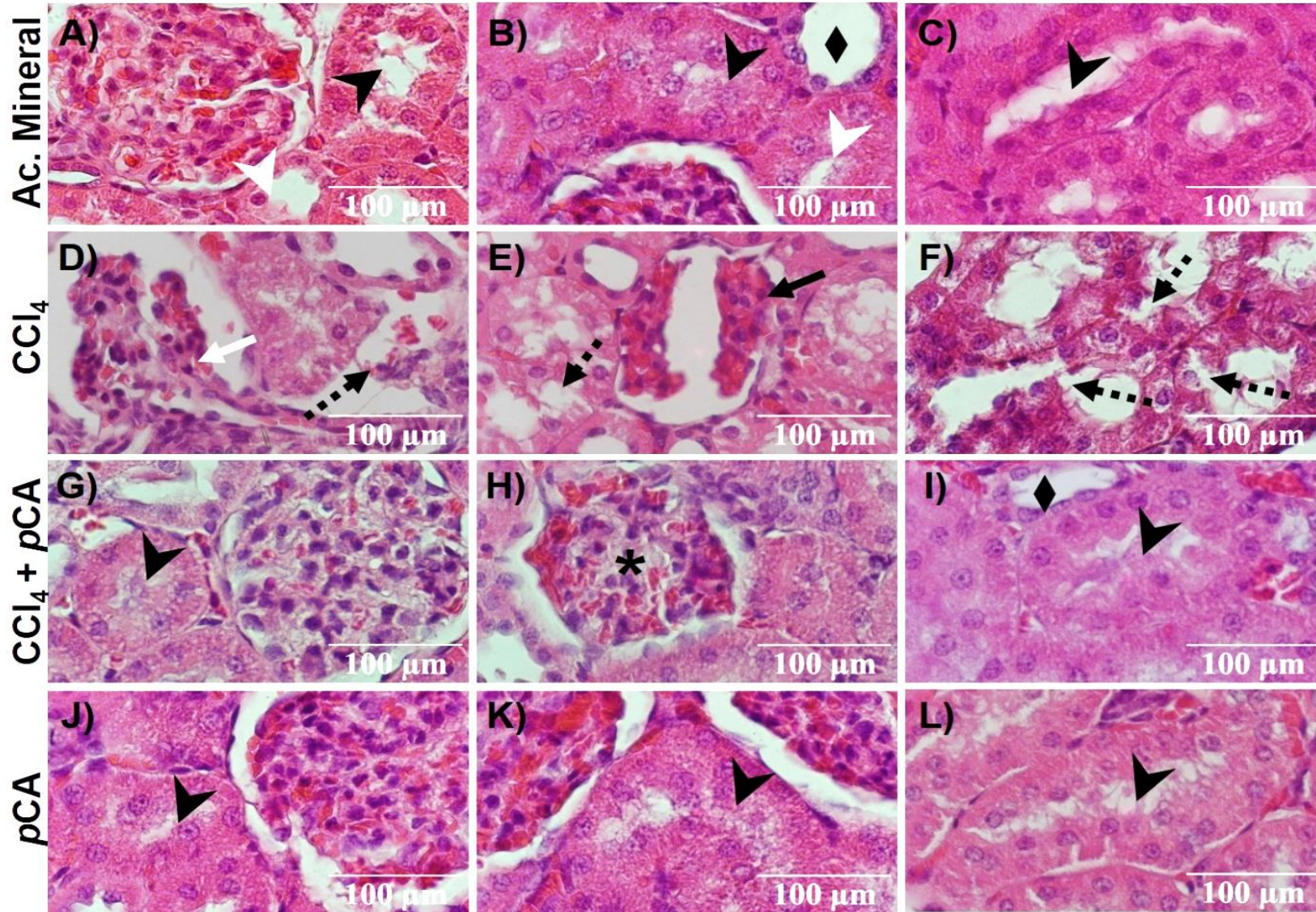


pCA



Micrografía a 10x de secciones de corteza renal teñidos con H&E.

III. RESULTADOS

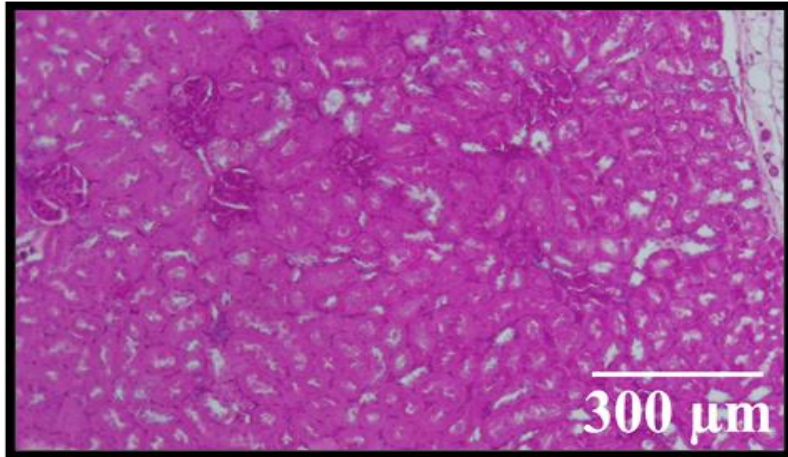


Micrografía a 40x de secciones de corteza renal teñidos con H&E.

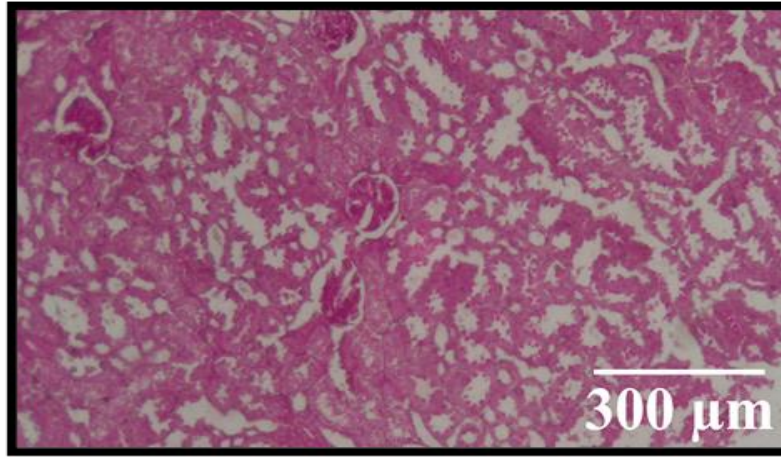
III. RESULTADOS

El pCA protege la integridad de los túbulos contorneados: PAS

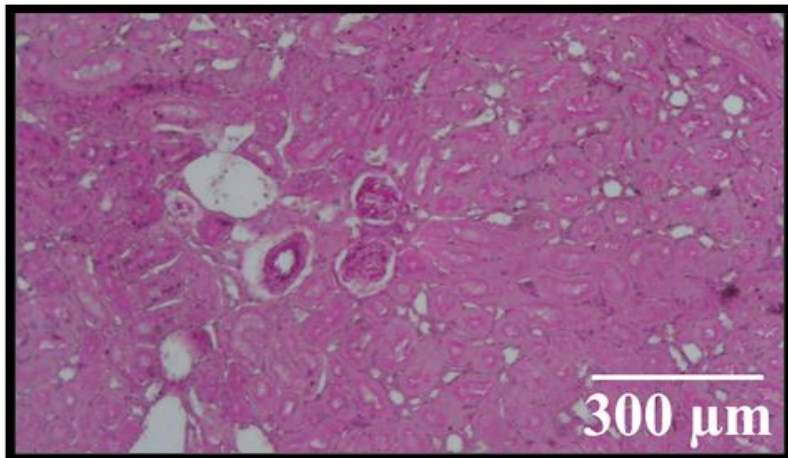
Ac. Mineral



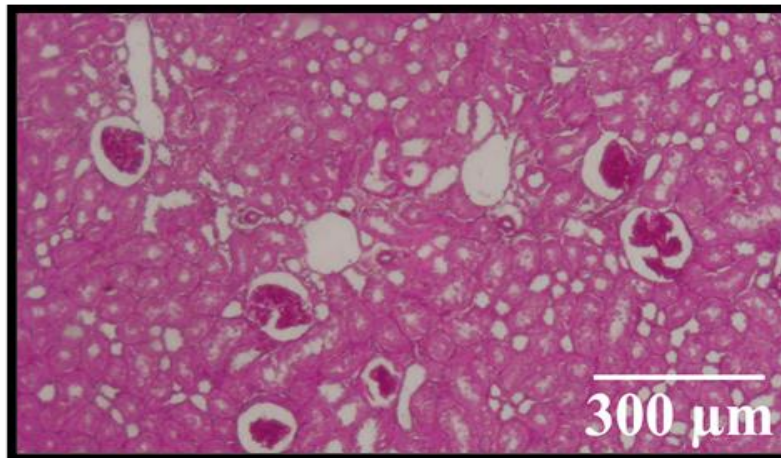
CCl_4



$\text{CCl}_4 + \text{pCA}$



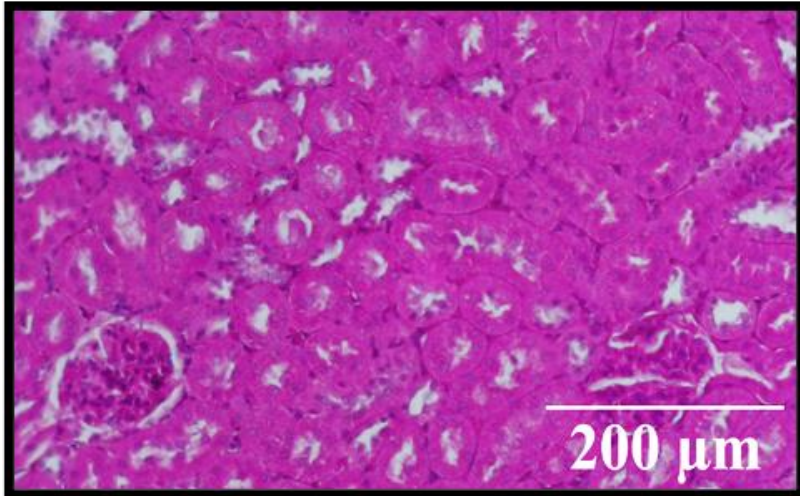
pCA



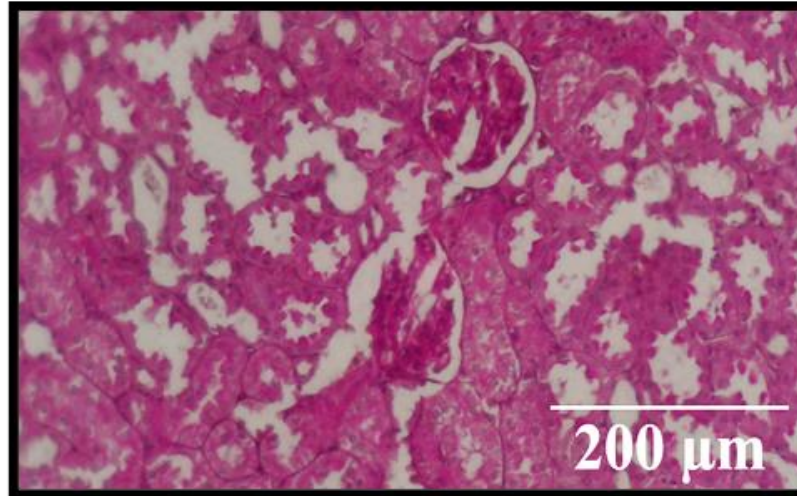
Micrografía a 5x de secciones de corteza renal teñidos con PAS.

III. RESULTADOS

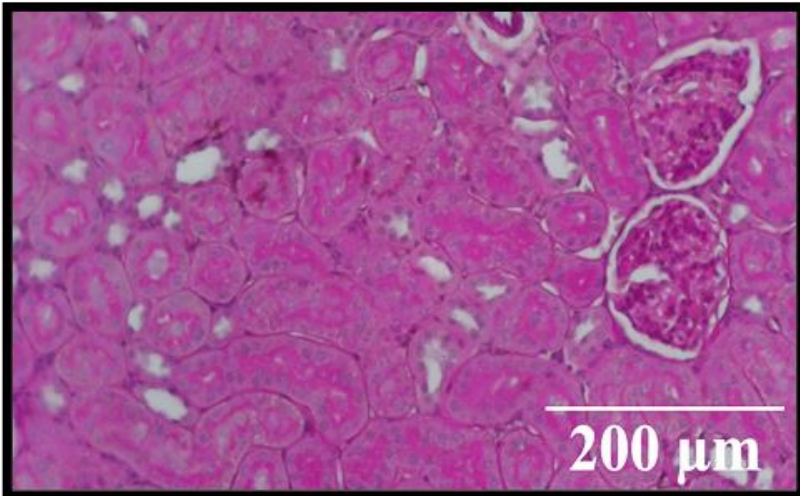
Ac. Mineral



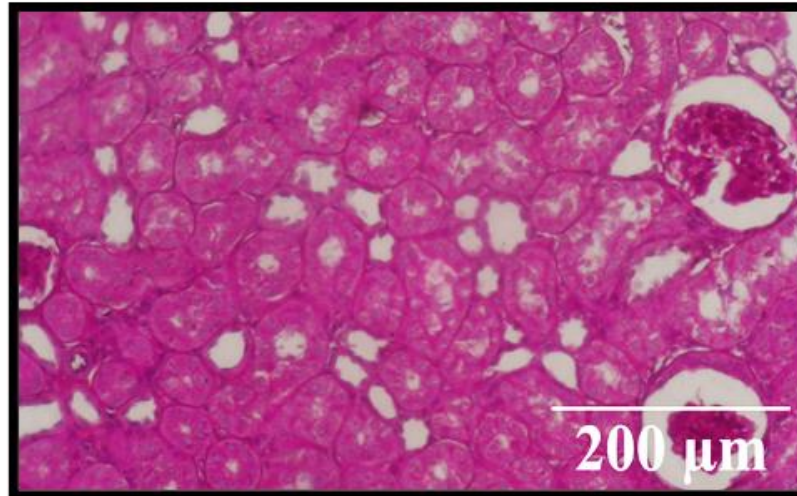
CCl₄



CCl₄ + pCA

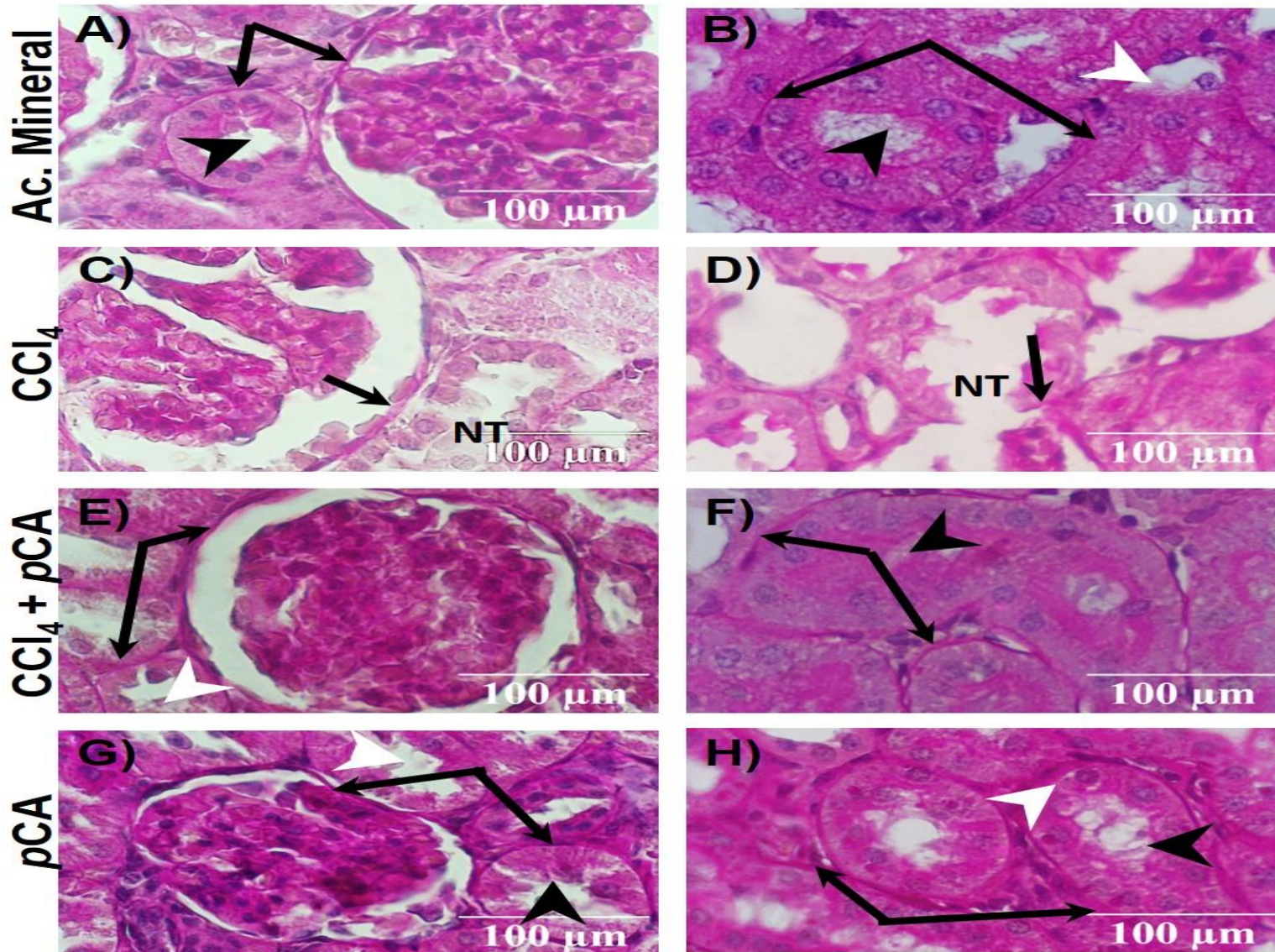


pCA



Micrografía a 10x de secciones de corteza renal teñidos con PAS

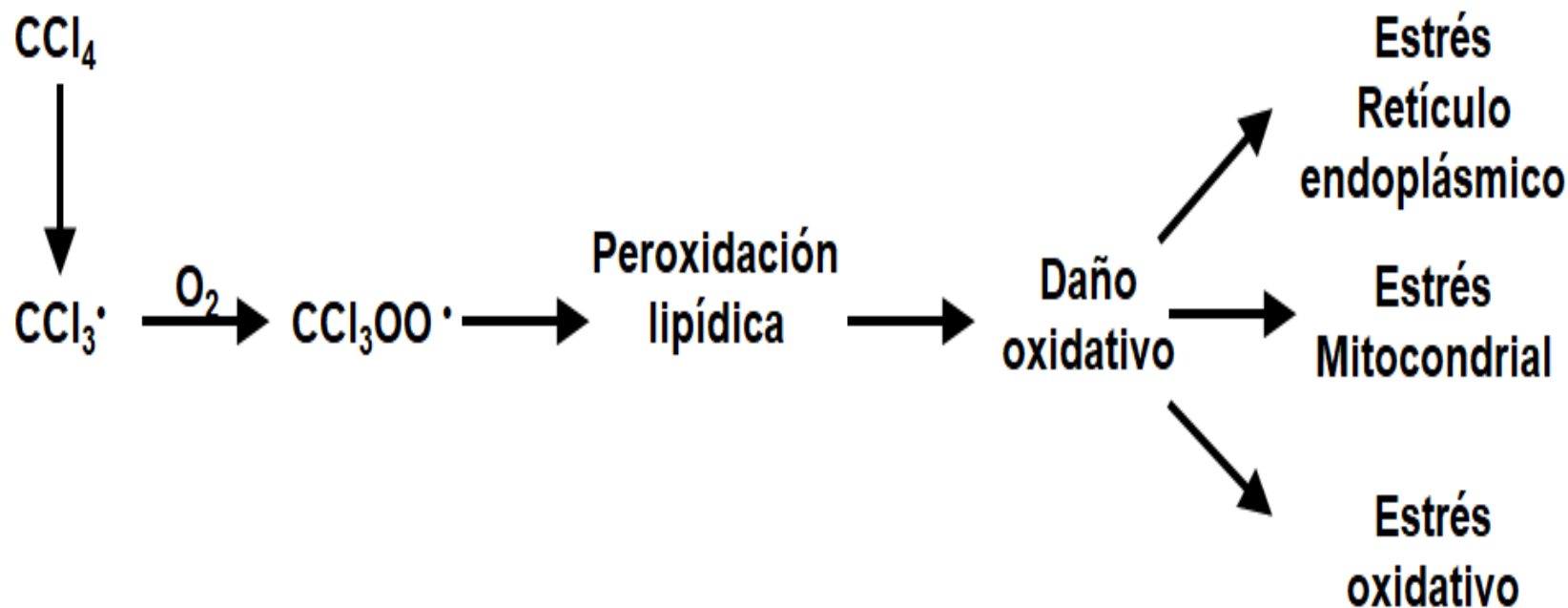
III. RESULTADOS



Micrografía a 40x de secciones de corteza renal teñidos con PAS.

IV. DISCUSIÓN

La prevención y detección de las patologías renales son vitales para evitar la reducción de cantidad y calidad de vida; es importante mencionar que el modelo de daño renal con CCl_4 se utilizó por su mecanismo de acción:



IV. DISCUSIÓN

Observación de tejido renal

Atrofia Glomerular

Destrucción total o parcial de túbulos contorneados (NECROSIS)



H&E-PAS

Ac. Mineral

Parénquima renal normal, morfología tisular normal, túbulos y glomérulos parcialmente íntegros.

CCl₄

Atrofia glomerular y necrosis tubular

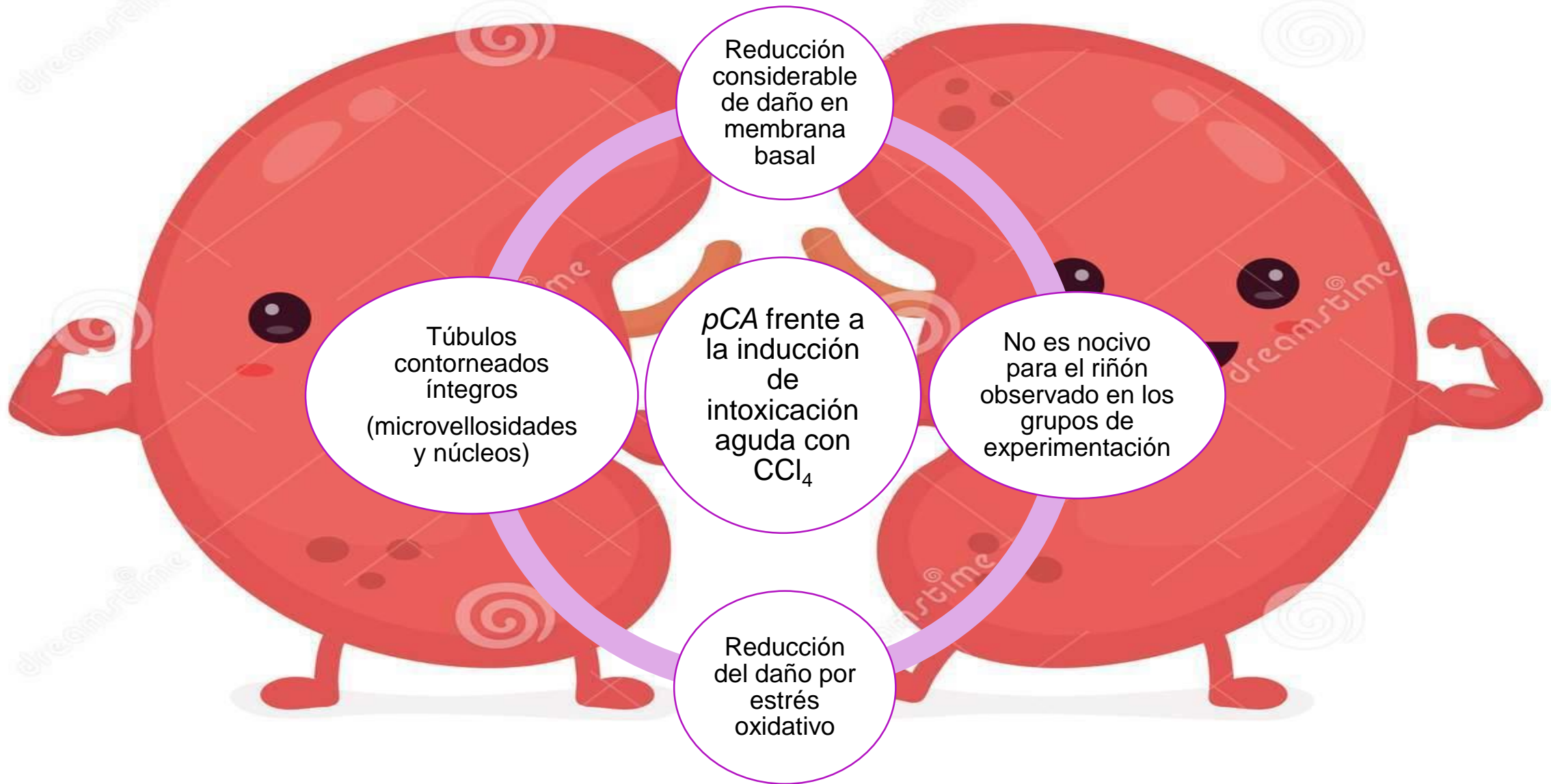
CCl₄ + pCA

Integridad tisular intacta, no hubo daño visible, morfología normal.

pCA


Morfología renal normal, túbulos, glomérulos y de más componentes histológicos normales.

IV. DISCUSIÓN



V. CONCLUSIÓN

El presente trabajo demuestra que el *p*CA es un potente nefroprotector ante el daño renal inducido con la dosis subletal de CCl₄.



VI. REFERENCIAS

Aranalde,G. (2015). Fisiología Renal. Buenos aires, Argentina: CORRUS editorial.

Carracedo,A. et al. (2020). Insuficiencia Renal aguda. Publicado en la Sociedad Española de Nefrología. tomado de: www.nefrologiaaldia.org

Drake, R.L., Vogl, A.W., y Mitchell, A.W.M.(3era Ed). (2013). Anatomía Básica Gray. Barcelona, España: Elsevier

Rohen, J.W., Yokochi, C. y Lütjen-Drecoll, E. (5ta Ed). (2003). Barcelona, España: Elsevier Science.

Yokochi, C., Rohen J.W. y Weinreb, E. L. (1991c). Atlas Fotográfico de Anatomía del Cuerpo Humano (3era Ed). México: Interamericana/Mc-GrawHill, S. A. de C.V.

Rohen, J.W., Yokochi, C. y Lütjen-Drecoll, E. (5ta Ed). (2003). Barcelona, España: Elsevier Science.

Gartner y Hiatt, (6ta Ed). (2014). Atlas de Color de Histología. Baltimore: Lippincott Williams & Wilkins

Gartner, L.P., Hiatt, J.L., Strum, J.M. (6ta Ed).(2011). Cell Biology and Histology. Philadelphia, PA; Lippincott Williams & Wilkins

Rizzo, D.C. (3ra Ed). (2011). Fundamentos de Anatomía y Fisiología. México; Cengage Learning.

Hassan Izzedine, Clasificación de las nefropatías, EMC - Tratado de Medicina, Volume 8, Issue 3, 2004, Pages 1-3, ISSN 1636-5410, [https://doi.org/10.1016/S1636-5410\(04\)70306-2](https://doi.org/10.1016/S1636-5410(04)70306-2)

National Kidney Foundation, 2013. Manual MSD (<https://www.msmanuals.com/es/profesional/trastornos-urogenitales/enfermedades-tubulointersticiales/necrosis-tubular-aguda-nta>)

Gubler, M.-C. (2011). Clasificación de las nefropatías glomerulares primarias. EMC - Pediatría. 46. 1–6. 10.1016/S1245-1789(11)71001-0.

González Monte, E. (2012). Nefropatías Intersticiales. Nefrología, Vol 6 N°1 81-96

Pablo Antonio Zurita Pradaa,??, Sonia Martín Rodríguezb, Claudia Lia Urrego Laurina, Manuel Heras Benitoc, Álvaro Molina Ordasc, Ana Saiz Gonzalez. Vasculitis ANCA positivo en un paciente con esclerosis sistémica. Reumatología Clínica. Vol. 9. Núm. 1.páginas 72-73

Rosana Gelpia, Omar Tacoa, Montse Gomàb, Joan Torrasa, Rafael Povedaa, Teresa Álvarezb, Josep M. Grinyóa, Xavier Fulladosaa. 2013Fracaso renal agudo inducido por nefritis intersticial aguda secundario a cocaína. Vol. 33. Núm. 4.páginas 443-622

Stratta P, Canavese C, Sandri L, Ciccone G, Santi S, Barolo S, Messuerotti A, Quaglia M, Mazzucco G, Fop F, Segoloni GP, Piccoli G. The concept of 'glomerulonephritis'. the fascinating history of evolution and emergence of a specialist's nosology focus on Italy and Torino. Am J Nephrol. 1999;19(1):83-91. doi: 10.1159/000013431. PMID: 10085456.

Coppolino G, Leonardi G, Andreucci M, Bolignano D. Oxidative Stress and Kidney Function: A Brief Update. Curr Pharm Des. 2018;24(40):4794-4799. doi: 10.2174/1381612825666190112165206. PMID: 30648504.

Dennis L Kasper , Anthony S Fauci , Stephen L Hauser , Dan L Longo , J Larry Jameson , Joseph Loscalzo , (19 ed) (2017).Harrison. Manual de Medicina. México, D.F.; McGraw-Hill Intermamericana Editores, S.A. de C.V.

Netter, F. H. (2da Ed). (1999). Atlas de Anatomía Humana. Canadá: Masson, S.A.

Megías M, Molist P, Pombal MA. (2019). Atlas de histología vegetal y animal. Tipos celulares. Recuperado (fecha de consulta) de : <http://mmegias.webs.uvigo.es/8-tipos-celulares/listado.php>

Fortoul,T. (2013). Histología y Biología celular. México: Mc Graw Hill.

Coppolino G, Leonardi G, Andreucci M, Bolignano D. Oxidative Stress and Kidney Function: A Brief Update. Curr Pharm Des. 2018;24(40):4794-4799. doi: 10.2174/1381612825666190112165206. PMID: 30648504.

Castillo R, Huerta P, Carrasco R, Rodrigo R. (2003). Estrés oxidativo y daño renal. Instituto de ciencias biomédicas, programa de farmacología molecular y clínica, facultad de medicina. Universidad de chile [Artículo de revisión]

Silva GE, Costa RS, Ravinal RC, Ramalho LZ, Dos Reis MA, Coimbra TM, Dantas M. NF-κB expression in IgA nephropathy outcome. Dis Markers. 2011;31(1):9-15. doi: 10.3233/DMA-2011-0795. PMID: 21846944; PMCID: PMC3826481.

Lesavre P. Néphropathies. Classification et définition. In : Godeau P, Herson S, Piette JC ed. Traité de Médecine Interne. 3e édition. Paris : Flammarion Médecine Sciences, 1996 : 1066-1067

Stratta P, Canavese C, Sandri L, Ciccone G, Santi S, Barolo S, Messuerotti A, Quaglia M, Mazzucco G, Fop F, Segoloni GP, Piccoli G. The concept of 'glomerulonephritis'. the fascinating history of evolution and emergence of a specialist's nosology focus on Italy and Torino. Am J Nephrol. 1999;19(1):83-91. doi: 10.1159/000013431. PMID: 10085456.

Lardies,F.Cisterne,D. (1995). Nefrotoxicidad, agentes y sustancias nefrotóxicas. UGTP. [Artículo]

Moran,I. et al. (2011). Toxicología Clínica. 1a Edición, Grupo difusión. Madrid.

Gabriel,B., (2017). Recuperado <https://www.lifeder.com/tetracloruro-de-carbono/>

Abdel Moneim, Ahmed & El-Deib, Kamal. (2012). The Possible protective effects of Physalis peruviana on carbon tetrachloride-induced nephrotoxicity in male albino rats. Life Science Journal. 9. 1038-1052.



© MARVID-Mexico

No part of this document covered by the Federal Copyright Law may be reproduced, transmitted or used in any form or medium, whether graphic, electronic or mechanical, including but not limited to the following: Citations in articles and comments Bibliographical, compilation of radio or electronic journalistic data. For the effects of articles 13, 162,163 fraction I, 164 fraction I, 168, 169,209 fraction III and other relative of the Federal Law of Copyright. Violations: Be forced to prosecute under Mexican copyright law. The use of general descriptive names, registered names, trademarks, in this publication do not imply, uniformly in the absence of a specific statement, that such names are exempt from the relevant protector in laws and regulations of Mexico and therefore free for General use of the international scientific community. VCICA is part of the media of MARVID-Mexico., E: 94-443.F: 008- (www.marvid.org/booklets)